

Prosedyrer ved opptak av røntgenbilder til bedømmelse av spatt

GENERELT

1. Alle hingster 5 år eller eldre som fremstilles for bedømmelse / stadfesting av dom, skal gjennomgå en røntgenundersøkelse av hasens glideledd utført etter vedlagt prosedyre før de kan settes inn i aktiv avlstjeneste i Norge. Denne undersøkelsen foretas før hingsten fremstilles for dom. Det er kun krav om undersøkelse en gang etter fylte fem år.
2. Hopper som gjennomgår spattrøntgen må følge samme prosedyre for å få resultatet registrert.
3. Kontrollinstans er oppnevnt av NIHF
4. Resultatene fra spattrøntgen vil bli lagt inn i Worldfengur som en informasjon vedrørende hesten. Kopi av avlesningsresultatene sendes praktiserende veterinær og NIHFs stambokkontor.

HESTENS ID

5. Ved fremstilling av hest for spattrøntgen skal hesten være microchipmerket og hestepass skal medbringes. Veterinær skal foreta nødvendig identitetskontroll av hesten, og chipnummeret kontrolleres opp mot hestens hestepass.

MERKING AV RØNTGENBILDER

6. Alle røntgenbilder skal være merket med hestens **navn, microchipnummer** og **dato** for undersøkelsen.
7. Alle bilder skal merkes med blybokstaver som festes på detektoren før eksponering. Merkingen skal vise hvilket ben som er avbildet. Merking med projeksjonsnavn er ikke nødvendig.

SENDING AV BILDER

8. «Skjema for innsending av røntgenbilder i regi av Norsk Islandshestforening ved bedømmelse av spatt» sendes i utfylt og underskrevet stand sammen med bildene. Bildene kan sendes elektronisk som vedlegg til e-post, eller overføres digitalt (for eksempel med tjenester som Wettransfer.com). Bildene skal sendes/overføres av veterinæren eller klinikken (ikke av dyreeier eller andre) til kontrollinstans Charlotte E Elvebakk. Røntgenbilder i andre formater enn DICOM (JPG, TIFF osv) blir ikke vurdert.
9. Bildene skal være inne til avlesning minst 14 dager før utstilling/kåring, og helst før dette, men unntak kan gjøres i spesielle tilfelle ved å ta kontakt: post@equirad.no.

BETALING FOR AVLESNING – forhåndsbetaling

10. Eier betaler Norsk Islandshestforening via sporti.no. For tiden er beløpet 700 kr.

ANKE AV KJENNELSEN

11. Resultatet fra spattrøntgen kan ankes inn for en ankeinstans oppnevnt av Norsk Islandshestforening.

Alle kostnader vedrørende ankebehandlingen dekkes av hesteeier.

PROJEKSJONER

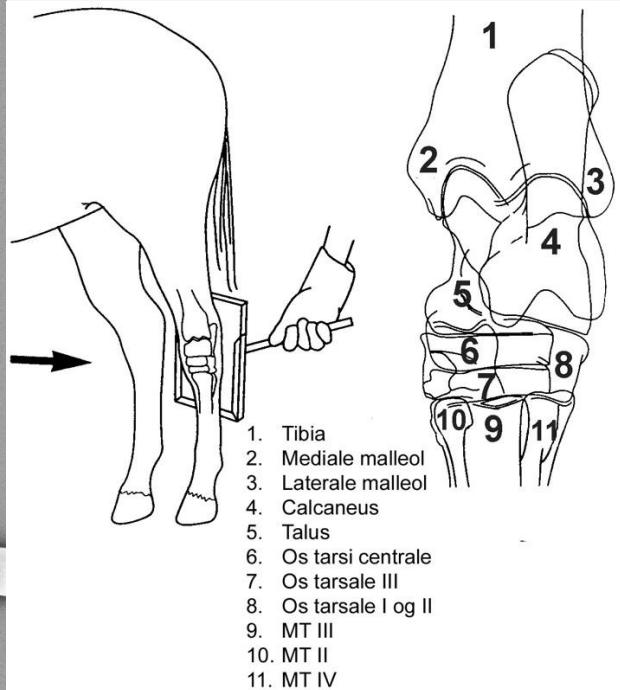
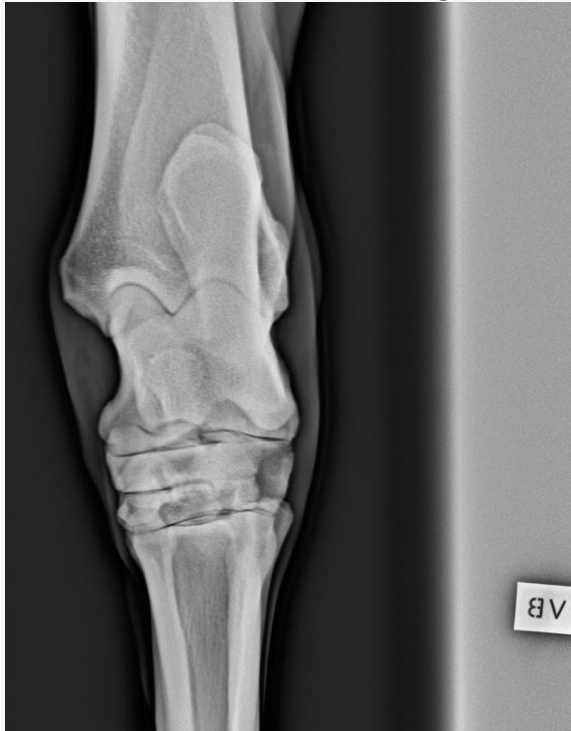12. Det skal tas fire projeksjoner av haseleddet på begge bakben: DPI, LM, DLPIMO og DMPILO (Se figurer).

Pass på at alle leddspaltene i alle glideledd er godt synlige, og spesielt gjelder dette de skrå projeksjonene.

Bilder som ikke blir godkjent må tas om igjen, og kostnader forbundet med dette er innsendene veterinærs ansvar.

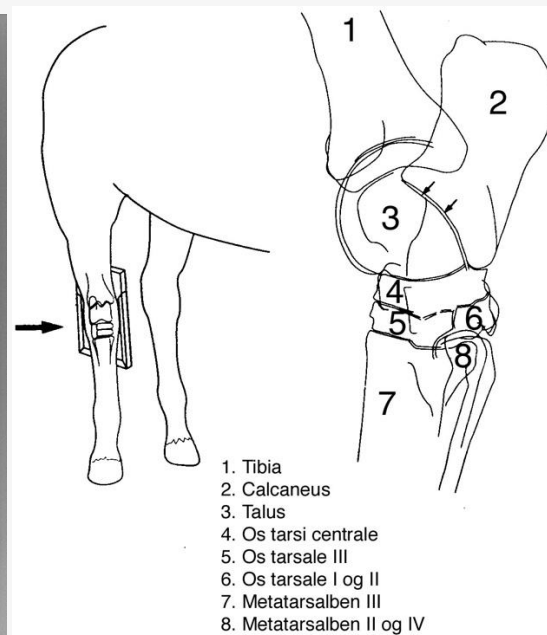
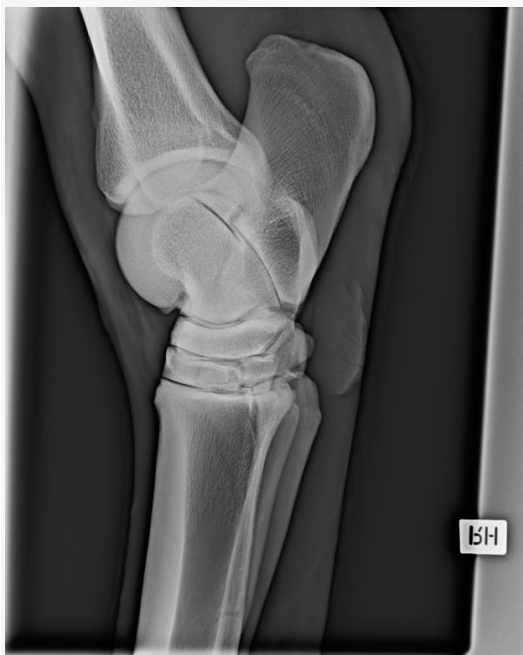Dorso-Plantar projeksjon (DPI-proj)

Dette er et bilde tatt rett forfra hvor røntgenstrålene rettes vinkelrett på haseleddet. Pass på hvordan hesten står, hvis den står «innunder seg» må man noen ganger vinkle litt ovenfra for å treffe leddspaltene.



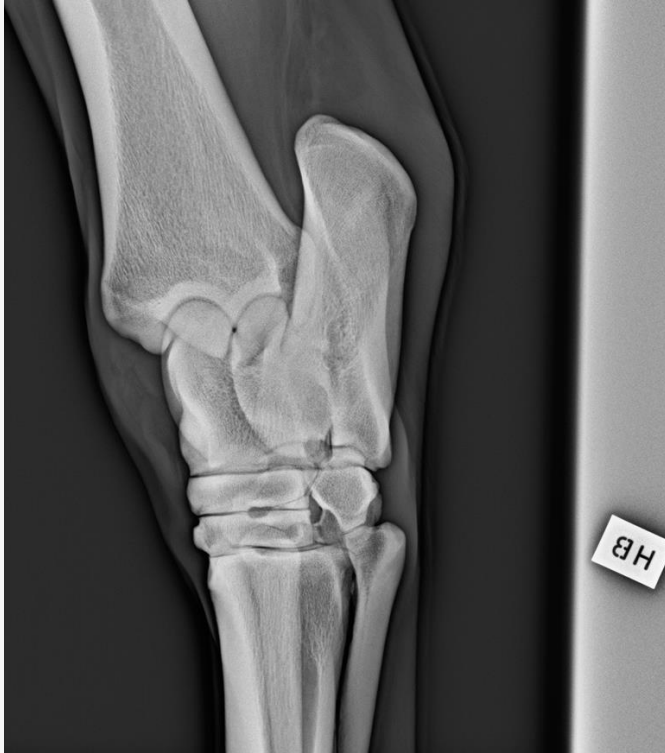Latero-Medial projeksjon (LM-proj)

På et rett sidebilde vil laterale og mediale trochlea tali i stor grad overlape hverandre, og leddspalten mellom talus og calcaneus vil være synlig. Se til at hesten står mest mulig på korrekt med loddrett pipe når bildene tas.



Dorsolateral-Plantaromedial projeksjon (DLPIMO-proj)

Her utgår man fra dorsalprojeksjonen (rett forfra) og flytter røntgenapparatet ca 45 grader mot siden.



Dorsomedial-Plantarolateral projeksjon (DMPILO-proj)

Plasser røntgenapparatet ca 40 grader dorsomedialt for haseleddet, og da er det ofte mest praktisk å ta bildet på skrå under magen på hesten med detektoren på baksiden av haseleddet. På dette bildet friprojiseres laterale trochlea på talus. Bildet kan også tas på skrått bakfra.

